

# Ameloblastoma Acantomatoso em cão: relato de caso

Barbosa,K.<sup>1</sup>; Croce,G.B<sup>2</sup>.

## Resumo

O Ameloblastoma Acantomatoso, tumor odontogênico, é proveniente de resquícios e desenvolvimento dentário e sua origem pode ser a partir do epitélio gengival ou intraósseo. Macroscopicamente, a neoplasia se apresenta como massa gengival exofítica, de aspecto irregular, que pode acometer ambos os lados da arcada dentária, com preferência pela região rostral da mandíbula. Microscopicamente, o Ameloblastoma é composto pela proliferação do epitélio odontogênico que se apresenta em lâminas sólidas, nódulos ou cordões de acantócitos que anastomosam no estroma proliferado e são delimitados por fileira de células dispostas em paliçada, com núcleos redondos a ovais e quantidade de citoplasma moderada. O presente trabalho objetivou relatar o caso de uma cadela da raça Basset Hound, 13 anos, com nódulo gengival, identificado durante tartarectomia, diagnosticada com Ameloblastoma Acantomatoso pelo Laboratório de Anatomia Patológica do Centro Regional Universitário de Espírito Santo do Pinhal – UniPinhal.

Ameloblastoma, Neoplasia, Odontogênico, cavidade oral.

---

<sup>1</sup> Academic of the Unipinhal Veterinary Course.

<sup>2</sup> Professor of the Unipinhal Veterinary Medicine course

# Acanthomatous ameloblastoma in a dog: case report

## Abstract

Acanthomatous ameloblastoma, an odontogenic tumor, originates from remains and dental development and its origin can be from the gingival or intraosseous epithelium. Macroscopically, the neoplasm appears as an exophytic gingival mass, with an irregular appearance, which can affect both sides of the dental arch, with preference for the rostral region of the mandible. Microscopically, ameloblastoma is composed of the proliferation of odontogenic epithelium that appears in solid sheets, nodules or cords of acanthocytes that anastomose in the proliferated stroma and are delimited by a row of cells arranged in a palisade, with round to oval nuclei and a moderate amount of cytoplasm. The present study aimed to report the case of a Basset Hound bitch, 13 years old, with a gingival nodule, identified during tartarectomy, diagnosed with Acanthomatous Ameloblastoma by the Pathological Anatomy Laboratory of the Centro Regional Universitário de Espírito Santo do Pinhal - UniPinhal.

Ameloblastoma, Neoplasm, Odontogenic, Oral Cavity.

## Introdução

A cavidade oral dos cães é o quarto local de surgimento de neoplasias, correspondendo a cerca de 6% dos tumores que acometem cães. Sua estrutura complexa composta por tipos celulares distintos pode ocasionar diversos tipos de neoplasia, com comportamento biológico, incidência e prognósticos particulares (FILGUEIRA et al., 2016; FERNANDES, 2019).

Sendo assim, os tumores orais possuem grande variedade de tipos histológicos e sua classificação se dá a partir do tipo de tecido embrionário de origem, provenientes de estruturas odontogênicas ou não odontogênicas (SANTOS e ALESSI, 2016). Tais neoplasias são classificadas de acordo com a diferenciação celular e aspectos morfológicos dos constituintes epiteliais e mesenquimais envolvidos na odontogênese (MEUTEN, 2017; SANTOS e ALESSI, 2016). Ainda que raros, o aprendizado a respeito destas proliferações é imprescindível para a formulação de critérios de diagnósticos diferenciais (FILGUEIRA et al., 2016).

O ameloblastoma acantomatoso, tumor odontogênico, é proveniente de resquílios e desenvolvimento dentário e sua origem pode ser a partir do epitélio gengival ou intraósseo. Devido à incapacidade de desencadear reação estromal, é subclassificado como não indutivo (LUZ, L.G., 2018; WITHROW et al., 2013).

Antigamente denominado Épulis/Épúlides Acantomatoso ou Adamantinoma, o Ameloblastoma Acantomatoso é um tumor epitelial oral benigno, de caráter infiltrativo, não metastático, sua composição inclui proliferação de epitélio odontogênico e estroma fibroso, em proporções variáveis. Cães podem ser acometidos pelo Ameloblastoma em qualquer idade, pois sua origem é proveniente da lâmina dentária, epitélio externo do esmalte, folículo dentária na região de dentes que não romperam e ficaram retidos (JUBB; KENNEDY, 2016; LUZ, L.G, 2018).

Macroscopicamente, a neoplasia se apresenta como massa gengival exofítica, de aspecto irregular, que pode acometer ambos os lados da arcada dentária, com preferência pela região rostral da mandíbula (SANTOS e ALESSI, 2016). Ainda que seja considerada benigna, pois não há ocorrência de

metástases, a neoplasia apresenta características infiltrativas marcantes, sendo agressiva localmente (FILGUEIRA et al., 2016).

Microscopicamente, o Ameloblastoma é composto pela proliferação do epitélio odontogênico que se apresenta em lâminas sólidas, nódulos ou cordões de acantócitos que anastomosam no estroma proliferado e são delimitados por fileira de células dispostas em paliçada, com núcleos redondos a ovais e quantidade de citoplasma moderada. A região mesenquimal proliferada contém muitos fibroblastos de aspecto estrelado entremeados por estroma colágeno denso e vasos sanguíneos (JUBB; KENNEDY, 2016).

O presente trabalho objetivou relatar o caso de uma cadela da raça Basset Hound, 13 anos, com nódulo gengival, identificado durante tartarectomia, diagnosticada com Ameloblastoma Acantomatoso pelo Laboratório de Anatomia Patológica do Centro Regional Universitário de Espírito Santo do Pinhal – UniPinhal.

## Relato de caso

Uma cadela da raça Basset Hound, 13 anos, castrada foi encaminhada para uma clínica no município de São João da Boa Vista – SP para procedimento de tartarectomia. O animal apresentava apatia, halitose, dificuldade para se alimentar e sangramento gengival.

Durante o exame clínico, o médico veterinário detectou uma massa exofítica, séssil, aderida a planos profundos ao redor do canino inferior esquerdo. A tartarectomia foi realizada, a massa retirada, conservada em formalina a 10% e encaminhada para o Serviço de Patologia Veterinária do Hospital Veterinário do Centro Regional Universitário de Espírito Santo do Pinhal – UniPinhal, (Figura 1).

O material deu entrada no Serviço de Patologia Veterinária e recebeu o número de registro 070/22.

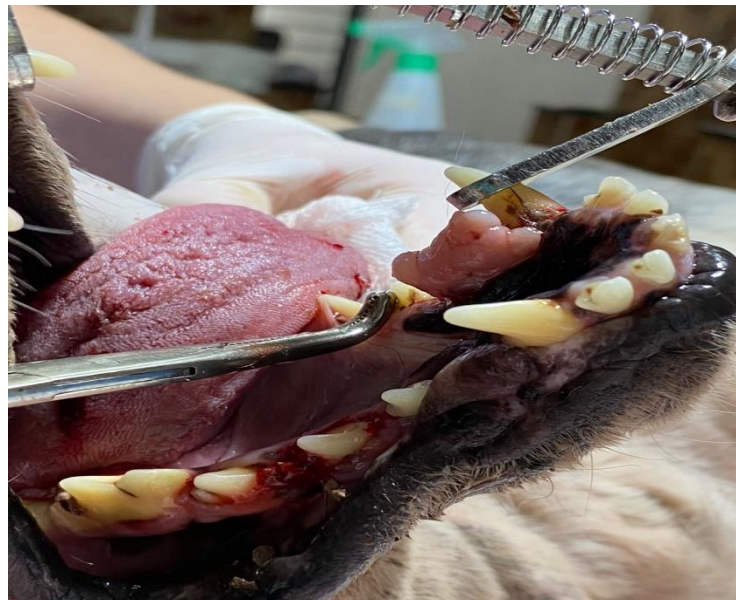Macroscopicamente, o material mediu 1,7 x 0,8 x 0,5 cm de aspecto irregular com a superfície de corte lisa e coloração branca, após a clivagem os fragmentos foram acondicionados em cassetes histológicos e processados seguindo protocolo do laboratório do Serviço de Patologia Veterinária do Hospital

Veterinário do UniPinhal e posteriormente emblocados em parafina. Os blocos foram cortados e as lâminas confeccionadas na espessura de  $3\mu\text{m}$  e posteriormente coradas por coloração de Hematoxilina e Eosina.

Microscopicamente, os cortes histopatológicos apresentaram excessiva proliferação do epitélio odontogênico em cordões largos, que se interconectavam para dentro do estroma proliferado. Na periferia desses cordões, as células epiteliais estavam dispostas em paliçada e, ao centro, apresentavam aspecto acantocítico marcado, ou seja, com junções intercelulares proeminentes. A porção mesenquimal proliferada apresentava inúmeros fibroblastos estrelados em meio a estroma colagenoso denso e vasos sanguíneos evidentes recebendo o diagnóstico de Ameloblastoma Acantomatoso, (figura 2,3,4).

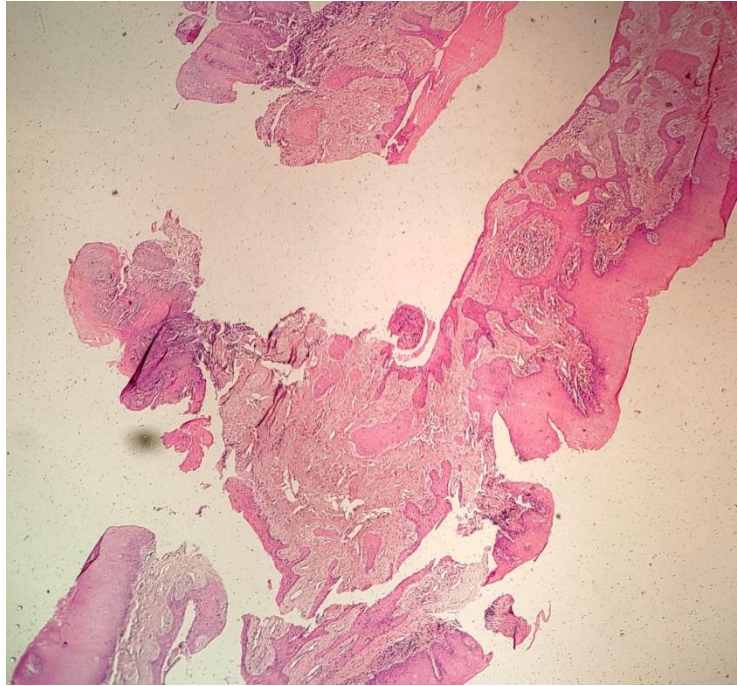
O resultado do exame histopatológico foi encaminhado ao médico veterinário responsável pelo caso e o animal segue em observação sem sinais de recidiva.

Vale ressaltar, que após a retirada da massa e o procedimento de tartarectomia, o animal se alimenta normalmente, sem dor, halitose ou sangramento gengival.

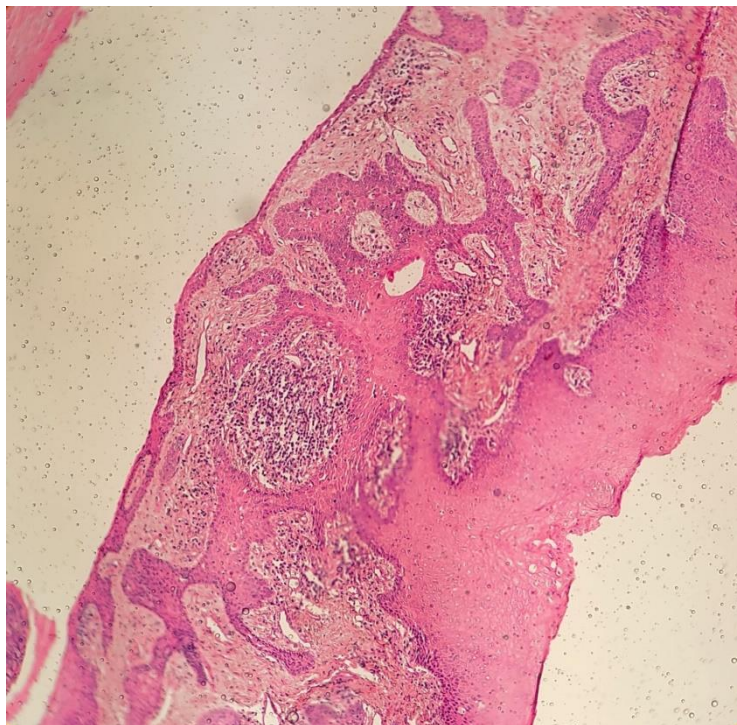


**Figura 1.** Massa exóftica, aderida ao redor do canino inferior esquerdo.

**Fonte:** Imagem cedida pela tutora.



**Figura 2.** Corte histopatológico de massa gengival exofítica apresentando excessiva proliferação do epitélio odontogênico. Hematoxilina e Eosina, objetiva de 10x.  
**Fonte:** Arquivo pessoal.



**Figura 3.** Corte histopatológico de massa gengival exofítica apresentando excessiva proliferação do epitélio odontogênico. Hematoxilina e Eosina, objetiva de 20x.  
**Fonte:** Arquivo pessoal.

**Laudo de Exame Anatomopatológico**  
**REG. Nº 0701/22**

Exame solicitado: **HISTOPATOLÓGICO**

**Identificação do Proprietário**

Proprietário: Cristiane Panicozzi  
Requisitante: Giuliana Brasil Croce  
Endereço: Telefone:

**Identificação do Animal**

Nome: **Julista - Durdum** Espécie: **canina** Raça: **Basset Hound**  
Sexo: **Fêmea** Idade: **13 anos**

História e suspeita clínica: **Nódulo em cavidade oral.**

Material encaminhado: **Nódulo em cavidade oral.**

Descrição macroscópica: **Nódulo medindo 1,7 x 0,8 x 0,5 cm. Ao corte, superfície branca e lisa.**

Descrição microscópica: **Cortes histológicos apresentando excessiva proliferação do epitélio odontogênico em cordões longos, que se interconectam para dentro do estroma proliferado. Na periferia desses cordões, as células epiteliais estão dispostas em palçadas e, no centro, apresentam aspecto acantocítico marcado, ou seja, com junções intercolunares proeminentes. A porção mesenquimal proliferada apresenta vários fibroblastos estrelados em meio a um estroma colágeno denso e vasos sanguíneos evidentes.**

Conclusão: **Ameloblastoma acantomatoso.**

Espírito Santo do Pinhal, 29 de junho de 2022.



Giuliana Brasil Croce  
Médica Veterinária  
CRMV-SP 20.007

**Figura 3.** Laudo histopatológico Ameloblastoma acantomatoso.

**Fonte:** Hospital Veterinário UniPinhal

De acordo com Filgueira et al., 2016, afecções do periodonto podem ter associação com a possibilidade de os cães desenvolverem ameloblastoma. Tal afirmação valida o caso, pois o animal apresentava cálculo dentário, gengivite e periodontite.

Não há predisposição de sexo, porte ou idade, porém, conforme afirma Witrow et al., 2013 a média é de cerca de oito anos, colaborando com este relato. No entanto, Jubb e Kennedy, 2016 sustentam que a neoplasia pode acometer cães de qualquer idade, visto que sua origem está relacionada às estruturas dentárias ou ao epitélio oral.

Segundo Luz, 2018, a localização dos ameloblastomas é frequente em mandíbula ou maxila, de crescimento bastante lento, confirmando as características deste relato. O caráter infiltrativo e a possibilidade de acometimento do osso alveolar são descritos por Meuten, 2016 e Santos e Alessi, 2016, todavia, não sustentando os achados deste relato.

As características histopatológicas descritas como epitélio odontogênico proliferado, limitados por cordões de células em paliçada reiteram os achados microscópicos descritos por Meuten, 2016.

O prognóstico é favorável como afirmam Jubb e Kennedy, 2016 e vem de encontro com o quadro do animal, que permanece saudável e sem sinais de recidiva até o presente momento.

## Conclusão

Conclui-se que o Ameloblastoma Acantomatoso é neoplasia benigna, sem potencial metastático, porém com possibilidades de infiltração e destruição óssea.

A boa higienizações bucais e dentárias, com observação da cavidade oral e limpezas periódicas, podem auxiliar no diagnóstico precoce de alterações inflamatórias, proliferativas e/ou neoplásicas.



## Referências

Fernandes, Arthur Marques. **Incisivectomia no tratamento de cães em estádio I com ameloblastoma acantomatoso**. 2019. Monografia da Faculdade de Medicina Veterinária, Universidade Federal do Rio Grande Sul, Porto Alegre, 2019.

Filgueira et al. Ameloblastoma acantomatoso canino: aspecto clínico-diagnóstico e manejo terapêutico. *In: XIV Congresso Paulista de Clínicos Veterinários de Pequenos Animais - CONPAVEPA - São Paulo-SP. 2016 Nº1, Nº5. Anais: Conpavepa.*

Jubb.; Kennedy.; Palmer. **Pathology of Domestic Animals**. 6.ed. 2.vol. Canada. Elsevier Lnc. 2016.

Luz, Larissa Gomes. **Tumor de cavidade oral em cão: relato de caso**, 2018. Monografia, Faculdade de Medicina Veterinária da Universidade Federal de Santa Catarina, Curitiba, 2018.

Head, K. W.; Else R. W.; Dubielzig, R. R. Tumors of the Alimentary Tract. *In: MEUTEN, D.J. Tumors in Domestic Animals*, 5 ed. Ames: Iowa State, 2017. Cap. 8, p. 401-406.

Santos, R.L.; Alessi, A.C. **Patologia veterinária**. 2.ed. Rio de Janeiro. Editora Guanabara Koogan Ltda. 2016.

Withrow, S. J.; Vail, D. M.; Page, R. L. Withrow & MacEwen's – **Small Animal Clinical Oncology**. 5.ed. St Louis: Elsevier, 2013. p. 750.